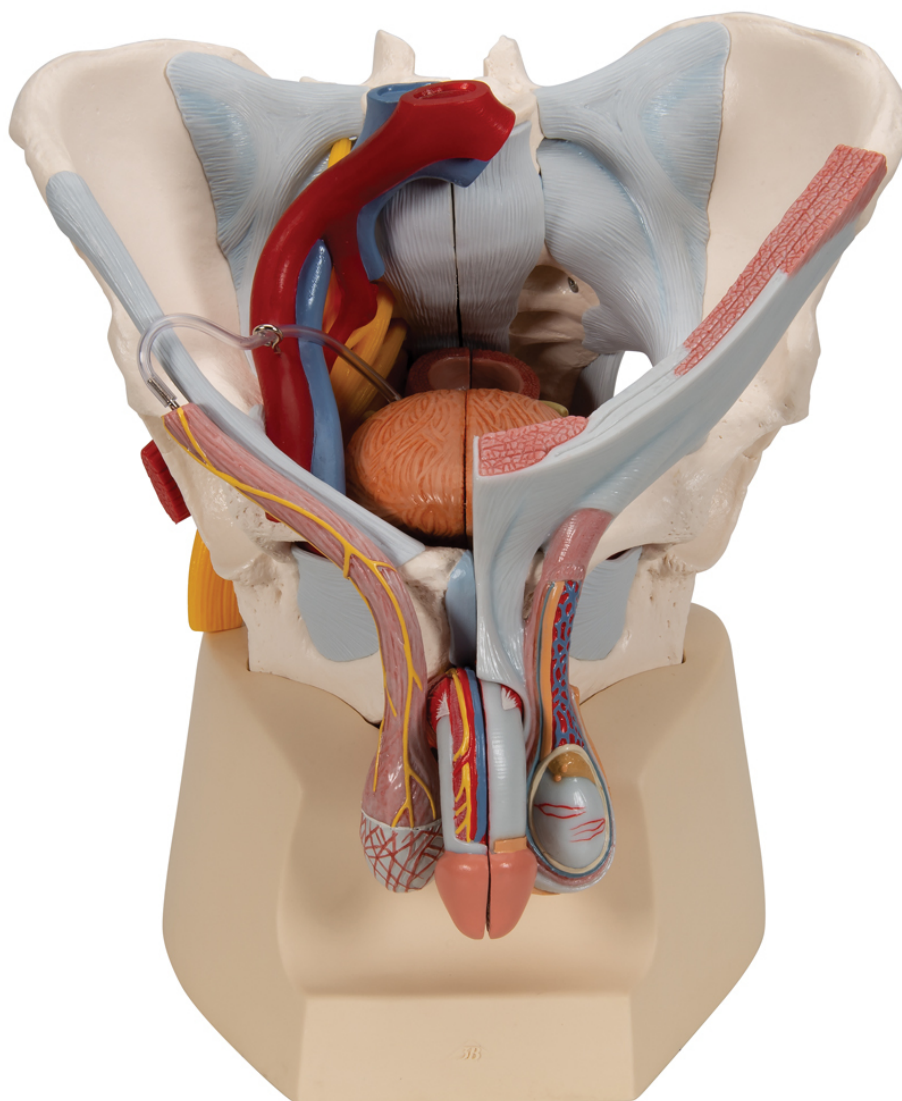


## **H21/3 - Mužská pánev s vazy, cévami, nervy, pánevním dnem a orgány, 7 částí**

Objednací kód: **4004.1013282**



Cena bez DPH

18.360,00 Kč

Cena s DPH

22.215,60 Kč

Parametry

Kosti - filtr

Pánev

Tento 7dílný model mužské pánve přesně a detailně zobrazuje, jak jsou kosti, vazy, cévy, nervy, svaly pánevního dna a vnější pohlavní orgány vzájemně propojeny. Je zobrazená celá pánev ve středovém řezu. Pravá strana vnějšího análního svěrače, musculus ischiocavernosus, musculus transversus perinei profundus a superficialis a musculus bulbospongiosus jsou společně odnímatelné.

Konečník, měchýř, prostatu a penis lze také odejmout a rozložit na dvě poloviny ve středové úrovni - částečně spojené. Kostní struktury jsou spojeny magnety a lze je tak snadno rozebrat. Kůže a fascie penisu byla částečně odstraněna pro jasné vyobrazení cév a nervů. Je rovněž odstraněná část kůže v oblasti šourku a chámovodu. Na modelu jsou viditelná také varlata a nadvarlata. Na levé straně je chámovod otevřen do vrstev a na pravé straně je zobrazen musculus cremaster a vnitřní spermatická fascie.

Pravá polovina pánve zobrazuje řezy společné, vnější a vnitřní kyčelní tepny a společné a vnější kyčelní žíly, zobrazuje jejich pozice ve vzájemném vztahu. Model dále zobrazuje sakrální plexus, nervus ischiadicus, nervus pudendus, nervus dorsalis penis, nervi scrotales anteriores, nervi perineales a nervi annales inferiores a ductus deferens. Z kostí a vazů model zobrazuje následující: obě kyčelní kosti, stydkou symfýzu, kříže a kostrč a pátý bederní obratel s meziobratlovou ploténkou. Přes pátý bederní obratel, kříže a kostrč byl proveden středový řez tak, aby mohla být pánev rozdělena na dvě poloviny. To znamená, že v páteřním kanálu je také viditelná cauda equina. Levá polovina pátého bederního obratle je odnímatelná.

#### **Jsou zobrazeny následující vazivové struktury pánve:**

- Ligamentum inguinale
- Ligamentum sacrotuberale
- Ligamentum sacrospinale
- Ligamentum sacroiliacum anterior
- Ligamentum iliolumbale
- Ligamentum longitudinale anterius
- Ligamentum supraspinale, ligamentum sacroiliacum interosseum
- Ligamentum sacroiliacum posterius
- Ligamentum sacrococcygeum laterale
- Ligamentum sacrococcygeum posterius superficiale et profundum
- Membrana obturatoria
- Ligamentum lacunare