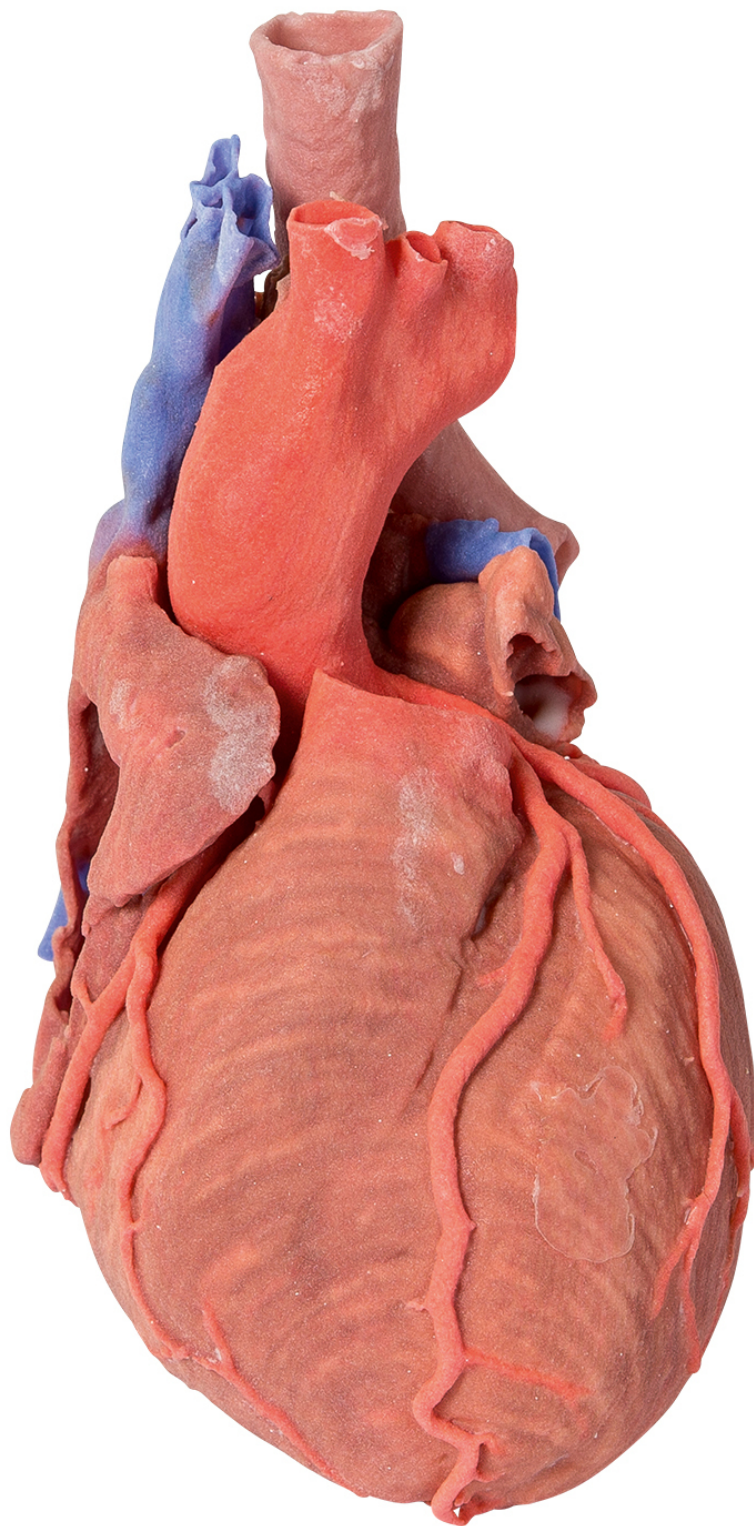




HELAGO-CZ, s.r.o.
Obchodní rejstřík vedený Krajským soudem v Hradci
Králové
oddíl C, vložka 17879
Kladská 1082
500 03 Hradec Králové 3
IČ: 25 96 39 61, DIČ: CZ 25963961
Tel: 495 220 229, 495 220 394
GSM brána: 602 123 096
E-mail: info@helago-cz.cz
Web: <http://www.helago-cz.cz>

**MP1710 - Srdce a distální průdušnice,
carina tracheae a primární bronchus**

Objednací kód: **4003.MP1710**



Cena bez DPH

24.320,00 Kč

Cena s DPH

29.427,20 Kč

Parametry

Množstevní jednotka

ks

Tento trojrozměrný výtisk zobrazuje vnější anatomii srdce a distální části průdušnice, carina tracheae a primárního bronchu v zadní části mezihrudí spolu s velkými cévami a levou předsíní (která zobrazuje části přímé a šikmé dutiny osrdečníku). V pravé předsíni a na dně svalového pouzdra ve tvaru ušního boltce bylo ponecháno okénko pro zobrazení pravé atrioventrikulární (trojčípé) chlopně a průniku do pravé komory. Můžete zde vidět jak pravou, tak levou koronární tepnu a uvedené větve se zadní interventrikulární tepnou vycházející z pravé věnčité tepny. Levé svalové pouzdro připomínající ušní boltec bylo rozděleno pro ukázkou průchodu cirkumflexní tepny do koronární brázdy. Srdeční žíly byly odejmuty, ale koronární dutina byla uchována pod levou předsíní. Plicní tepna byla odstraněna pro odhalení plicních pŕlměsíčitých chlopní, zatímco aortální oblouk je celý pro zobrazení počátků brachiocefalické tepny, levé běžné krkavice a levé tepny pod klíční kostí. Jsou uchovány části přilehlé k aortě, jako je koncová část levé a pravé brachiocefalické žíly a vena azygos vedoucí do horní duté žíly.